



En 1970 Hausler y Kiefer utilizaron por primera vez de forma experimental las ondas de choque para la desintegración de cálculos renales. Posteriormente en febrero de 1980 se utilizó por primera vez un litotriptor en la práctica clínica y desde entonces las ondas de choque han sido muy utilizadas en urología.

Los primeros estudios experimentales realizados sobre los efectos de las ondas de choque en las fracturas fueron llevados por Haup y cols.9 en 1992.

Se calcula que entre un 0,5-10% de las fracturas evolucionan a pseudoartrosis. En el tratamiento de las pseudoartrosis se combinan actualmente diversos métodos tales como la estimulación eléctrica²,11 refrescamiento del foco de fractura, aporte de injerto óseo,¹⁴ fijación externa,¹⁰ osteosíntesis con clavos endomedulares, 4 placas y tornillos.¹² Estas técnicas aunque tienen un alto porcentaje de éxitos, también presentan algunos inconvenientes como los fallos de los dispositivos de fijación (roturas por fatiga de material), y complicaciones locales como la infección de partes blandas, hematomas, pérdida de cobertura cutánea, dolor residual y fractura del iliaco (5.8-10%).¹

Las ondas de choque son pulsos de presión positiva con respecto a la presión atmosférica, aplicados a los tejidos hasta un máximo de presión (amplitud), la cual se mantiene unos pocos nanosegundos, siguiendo una caída exponencial hasta la presión atmosférica a los 1-5 ms, y finalmente pasando por una fase de presión negativa que dura pocos microsegundos.

El siguiente impulso (equivalente al ciclo descrito) es aplicado después de un tiempo de latencia entre 0,25 y 1 segundo. En terapéutica se utilizan ondas de presión cuya amplitud (pico de presión máxima) está en el rango de 10-100 MPa (1 megapascal —MPa— equivale a 10 bar, es decir 10 veces la presión atmosférica). Las ondas de choque son impulsos mecánicos que se propagan con escasa atenuación a través de medios acuosos y carecen de efectos térmicos debido a la corta duración de cada pulso. Cuando alcanzan la interfase entre un medio acuoso y un tejido calcificado, las ondas de choque se detienen y liberan su energía.

Su aplicación sobre el hueso, produce efectos físicos y biológicos, con despegamiento del periostio y hemorragia bajo el mismo, hematomas asociados a fracturas trabeculares en el canal medular y engrosamiento cortical secundario a la aposición de hueso neoformado.

Existen discrepancias en la literatura en cuanto a los efectos biológicos y el modo de actuación de las ondas de choque y la secuencia de fenómenos de reparación que provocan.

Estos hallazgos no han sido confirmados por otros autores en modelos de fractura creadas experimentalmente, los cuales han descrito ausencia de microfracturas en la superficie perióstica del hueso cortical, observando en cambio formación de hueso trabecular en la superficie endóstica cortical.

Las discrepancias encontradas entre ambos estudios pueden ser debidas a diferencias en el tiempo transcurrido desde la aplicación del tratamiento hasta el análisis del tejido y a diferencias en la cantidad de impulsos aplicados.

Material y Método

Entre 1998 y 1999, se trataron 20 pseudoartrosis en 19 pacientes. Doce pacientes eran varones y 7 mujeres, con una edad media de 42 años (mínimo: 26 y máximo: 62). 5 fueron hipertróficas hipervasculares (Fig. 1), 9 oligotróficas hipovasculares y 6 atróficas avasculares. El promedio de intervenciones quirúrgicas antes del tratamiento con ondas de choque fue 1,3 (mínimo: 1 y máximo: 3). El tiempo promedio de evolución de la pseudoartrosis antes del tratamiento con ondas de choque fue 17 meses (mínimo: 6 y máximo: 42 meses). El tiempo medio transcurrido desde la última intervención quirúrgica hasta la aplicación de las ondas de choque fue de 8 meses (mínimo: 2 y máximo: 14). En la tabla 1 se describe las características de la serie.

Los criterios de selección para la aplicación del tratamiento con ondas de choque fueron pseudoartrosis, ausencia de signos de infección, distancia interfragmentaria menor de 5 mm (Fig. 2) y cobertura cutánea adecuada en el foco de pseudoartrosis. Se excluyó a los pacientes con tratamiento anticoagulante, debido al aumento del riesgo de producción de hematomas importantes, mujeres gestantes, puesto que no se ha demostrado la seguridad de las ondas de choque en el embarazo y portadores de marcapasos, debido a que el campo magnético producido por el generador de ondas puede ocasionar interferencias en su funcionamiento.

Para el diagnóstico de pseudoartrosis, se exigió la presencia de movilidad en el foco de fractura o la ausencia de continuidad ósea entre 2 segmentos óseos demostrable por radiología simple, tomografía convencional o TAC después de 6 meses o más tras la fecha de la fractura. Para el diagnóstico de consolidación se exigió la constatación de formación de tejido óseo continuo entre los extremos de los fragmentos óseos implicados (paso trabecular) así como la ausencia de movilidad en el examen físico del foco de fractura. La clasificación de los distintos tipos de pseudoartrosis se llevó a cabo según los criterios de Weber y Cech.

El número de ondas y la energía aplicados por tratamiento se seleccionó según la localización anatómica de la lesión.

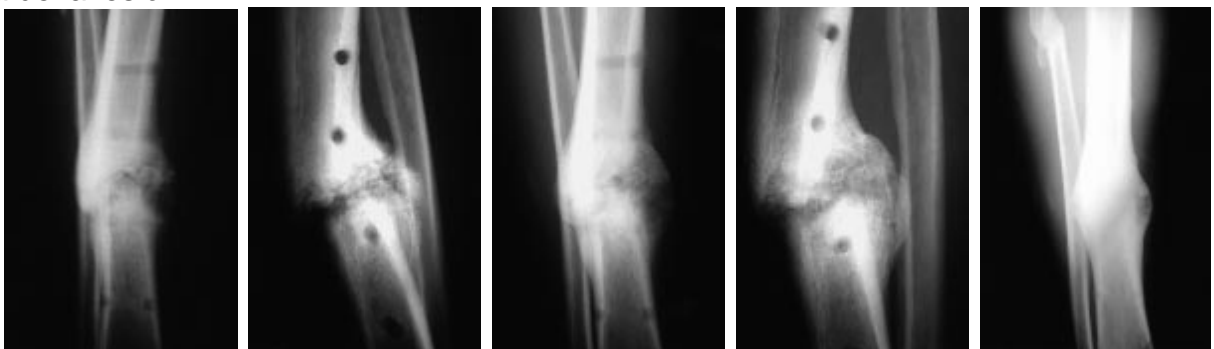


Figura 1. (Caso n.o 17). A y B: Rx AP y lateral de una pseudoartrosis hipertrófica de tibia antes del tratamiento. C y D: Imágenes de consolidación a los 2 meses. E y F: Control radiográfico al año.

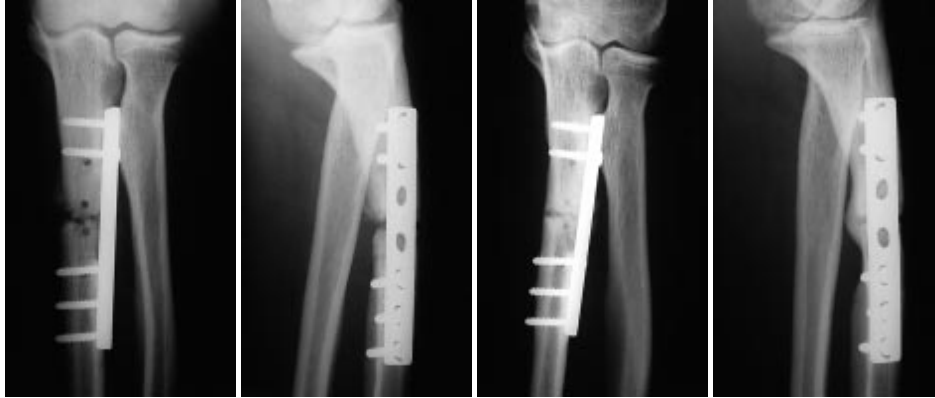

Figura 2. (Caso n.o 6). A y B: Rx AP y lateral antes del tratamiento. C y D: Control radiográfico definitivo al año.

El máximo número de impulsos aplicados fue 10.000, y se varió la dirección de aplicación cada 500 impulsos. La duración máxima del procedimiento fue de 90 min. y después del mismo, los pacientes fueron inmovilizados con yeso cuando existía duda sobre la estabilidad del foco. El tiempo y el tipo de inmovilización se escogieron de acuerdo a las características individuales de la localización y tipo de fractura. En las pseudoartrosis de tibia se inició la deambulación con carga a los 7 días, previo recambio de la férula por un yeso suropédico con tacón de marcha.

Los pacientes fueron controlados radiológicamente a las 4, 8 y 12 semanas del tratamiento.

Resultados

Al final del seguimiento, se comprobó la consolidación de 10 de los 20 huesos tratados (50%). No se observaron diferencias en cuanto a la tasa de consolidación respecto en función del tipo de Weber y Cech (consolidaron 3 de 6 avasculares atróficas, 4 de 9 hipovasculares oligotróficas y 3 de 5 hipervasculares hipertróficas). La tasa de consolidación de las pseudoartrosis en miembro inferior fue mayor que la del miembro superior (tabla 3), con un riesgo relativo de no consolidación en miembro superior respecto al inferior de 2,25 (Intervalo de confianza al 95%: 0,92- 5,50).

Todos los pacientes recibieron el alta hospitalaria a las 24 horas, y no fueron necesarias elevadas dosis de analgesia tras el procedimiento. No se produjo ningún caso de infección, pérdida de cobertura cutánea u otras complicaciones graves.

Únicamente se registraron pequeños hematomas locales o petequias que fueron tratados con aplicación de hielo. El tiempo de consolidación promedio fue de 2,3 meses y el seguimiento medio de los pacientes después del tratamiento fue de 15 meses (mínimo: 10 y máximo: 20 meses).



Discusión

En lo que se refiere a la efectividad del tratamiento con ondas de choque extracorpóreas de alta energía en la pseudoartrosis aséptica, la tasa de consolidación obtenida es modesta cuando se consideran en su conjunto todos los casos. Sin embargo, el análisis estratificado de los casos con relación a la localización de la lesión (miembro superior versus miembro inferior) sugiere una efectividad sustancial de esta modalidad de tratamiento en las pseudoartrosis de miembro inferior (66% de los casos tratados consolidaron), y menor efectividad en las lesiones localizadas en el miembro superior (25% de consolidación).

Las diferencias no alcanzan significación estadística debido al escaso tamaño de muestra, pero la observación de estos datos sugiere una diferente eficacia del tratamiento en una y otra localización. Una posible explicación de este fenómeno⁵ es la diferencia en cuanto a aplicación de carga sobre el hueso: mientras que en el miembro inferior, los pacientes fueron siempre invitados a aplicar carga de forma precoz, en el miembro superior, la aplicación de carga (se recomendó a los pacientes el uso de un bastón en el miembro afectado) es probable que fuera realizada de forma sustancialmente menos eficaz. La observación de esta tendencia para una diferente respuesta al tratamiento de las pseudoartrosis en miembro superior respecto al inferior, obliga a estudios para comprobar el efecto que pudiera tener modificar el modo de aplicación de carga tras el tratamiento en miembro superior (ejercicio supervisado de gásteo, marcha con bastones de apoyo cubital con descarga de un miembro inferior, aplicación de dispositivos de carga intermitente, u otros). Los resultados de consolidación global (50%) son algo menores a los obtenidos por Valchanov y Michailov¹⁵ (85,4%), aunque hay que decir que dicha serie no es comparativa con ésta al incluir retardos de consolidación en número indeterminado.¹⁵

El tratamiento con ondas de choque presenta ventajas respecto a otras modalidades de tratamiento: no se han producido complicaciones sistémicas, las complicaciones locales han sido mínimas, la aplicación del tratamiento es simple y no depende de la adherencia del paciente a cuidados especiales (como es el caso de la estimulación eléctrica o electromagnética), y en los casos en los que no se ha obtenido la consolidación, el tratamiento aplicado no parece empeorar las condiciones de aplicación de otros tratamientos (como es el caso del fracaso del tratamiento quirúrgico de la pseudoartrosis, en las que en ocasiones la reserva ósea tanto local como de zonas donantes de injerto, la vascularización y la cobertura de partes blandas pueden resultar seriamente comprometidas).

El presente estudio tiene algunas limitaciones en su diseño. Puesto que no se trata de un ensayo clínico y carece de grupo control, se debe discutir la posibilidad de que los efectos observados no sean atribuibles al tratamiento aplicado. En primer lugar, se podría interpretar que la consolidación de las pseudoartrosis fuese en realidad un efecto tardío de la última cirugía realizada. Sin embargo, los pacientes tratados tenían una evolución media de 8 meses sin que se hubiese producido la consolidación desde la última intervención quirúrgica antes de proponerse el tratamiento con ondas de choque. Tampoco es probable que la consolidación fuera debida a la prescripción de carga e inmovilización externa tras la aplicación de las ondas de choque. Aunque se considera un importante adyuvante en el tratamiento con ésta, es bien conocido por los clínicos que la simple prescripción de



carga e inmovilización, excepcionalmente (si en absoluto lo hace) conduce a la consolidación en pseudoartrosis instauradas.¹²

Aunque la demostración final de la eficacia clínica de las ondas de choque deberá ser establecida mediante un ensayo clínico, las pruebas sobre su eficacia procedentes de diseños observacionales son en la actualidad la mejor evidencia disponible y, aunque con la debida cautela, deben de ser tenidos en cuenta.

Conclusiones

El tratamiento con ondas de choque es un método no invasivo eficaz para el tratamiento de las pseudoartrosis de las extremidades inferiores. Las complicaciones del tratamiento son escasas y de carácter local (petequias y hematomas), y no dificultan la aplicación subsiguiente de otros tipos de tratamiento.

Las pseudoartrosis en miembro inferior pueden tener una tasa de éxito mayor que las localizadas en miembro superior.



Bibliografía

1. **Arrington, ED; Smith, WJ; Chambers, HG; Bucknell, AL, y Davino, NA:** Complications of iliac crest bone graft harvesting. *Clin Orthop*, 329: 300-309, 1996.
2. **Basset, CAL; Mitchell, SN, y Gaston, SR:** Treatment of ununited tibial diaphyseal fractures with pulsing electromagnetic fields. *J Bone Joint Surg*, 63A: 511-523, 1981.
3. **Charles Taylor, J:** Delayed Union and Nonunion of Fractures. En Crenshaw A.H. (Eds): *Campbell's Operative Orthopaedics*. Mosby Year Book, 1287-1345, 1992.
4. **Court-Brown, CM, et al.** Closed intramedullary tibial nailing: its use in closed and type I open fractures. *J Bone Joint Surg*, 73B: 959-964, 1991.
5. **Delius, M; Draenert, K; Al Diek, Y, y Draenert, Y:** Biological effects of shock waves: in vivo effect of high energy pulses on rabbit bone; *Ultrasound Med Biol*, 21: 1219-1225, 1995.
6. **Delius, M; Draenert, K; Draenert, Y, y Börner, M:** Effect of Extracorporeal Shock Waves on Bone: A review of shock-wave experiments and the mechanism of shock wave action. En Siebert, W, y Buch, (Eds) M. *Extracorporeal Shock Waves in Orthopaedics*. Springer-Verlag Berlin Heidelberg, 91-107, 1998.
7. **Diesch, R, y Haup, G:** Use of extracorporeal Shock Waves in the treatment of pseudarthrosis. En: Chaussy, C, Eisenberger, F, Jocham, D, Wilbert, D (Eds): *High Energy Shock Waves in Medicine*. Verlag Stuttgart, 136-137, 1997.
8. **Forriol, F; Solchaga, L; Moreno, JL, y Cañadell, J:** The effects of shock waves on mature and healing cortical bone; *Int Orthop*, 18, 325-329, 1994.
9. **Haup, G; Haup, A; Ekkernmanp, A; Gerety, B, y Chvapil, M:** Influence of shock waves on fracture healing. *Urology*, 39, 529-532, 1992.
10. **Losada, JI; Marín, L; Mayo, M; Muñoz, JA, y Salido, JA:** Tratamiento de las pseudoartrosis mediante el fijador externo de Ilizarov. *Rev Ortp Traumatol*, 43: 269-277, 1999.
11. **Meskens, JA; Stuyck, JAE; Feys, H, y Mulier, JC:** Treatment of non-union using pulsed electromagnetic fields: a retrospective followup study. *Acta Orthop Belg*; 56: 483-488, 1990.
12. **Müller, ME; Allgöwer, M; Schneider, R, et al.** *Manual of Internal Fixation Techniques Recommended by the AO Group*, 2nd ed. New York, Springer-Verlag, 1979.
13. **Schleberger, R, y Senge, T:** Non-Invasive treatment of long-bone pseudarthrosis by shock waves (ESWL); *Arch Orthop Trauma Surg*, 111: 224-227, 1992.
14. **Simpson, JM; Ebraheim, NA; An, HS, y Jackson, WT:** Posterolateral bone graft of the tibia. *Clin Orthop* 251: 200-206, 1990.
15. **Valchanov,**

La Terapia con Ondas de Choque prácticamente no presenta complicaciones y reduce el gasto sanitario (70 % aprox.)

Desde Diciembre de 1998, prácticamente 3.000 pacientes con pseudoartrosis han sido tratados con Ondas de Choque en el AUVA Trauma Center Meidling de Viena (Austria), donde la ESWT está reconocido como terapia de “1ª elección” para pseudoartrosis desde Agosto del 2000. Aproximadamente el 80% de los pacientes, que fueron derivados desde más de 90 hospitales y clínicas de todo Austria y países vecinos, se curaron completamente mediante este método no invasivo y sin prácticamente efectos secundarios.

Mediante la recopilación sistemática y la evaluación de los datos de tratamiento, se ha demostrado que a pesar de los efectos secundarios insignificantes (inflamación superficial y petequias menores sin impacto clínico), la aplicación del tratamiento con Ondas de Choque en pseudoartrosis reduce los costes de los sistemas de salud en alrededor del 70%.

Ludger Gerdesmeyer, Presidente de la ISMST:

“Es difícil de entender que la mayoría de pacientes que presentan fracturas con problemas de consolidación no reciban la opción de un tratamiento tan efectivo. Todavía cientos de millones de euros se malgastan en Europa por no considerar la Terapia con Ondas de Choque.”

Indicaciones y Casos Clínicos.

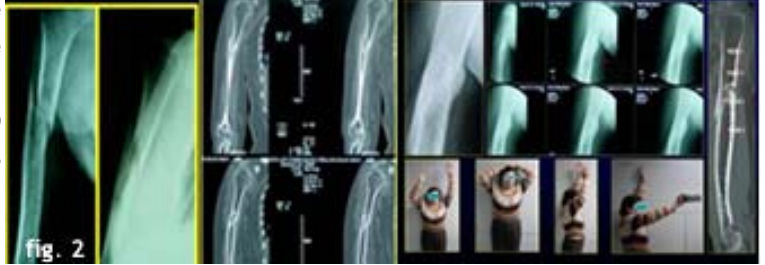
A) - Retardo de Consolidación y No Unión (Pseudoartrosis):

Estos pacientes no cicatrizan dentro de períodos normales aceptados para distintos segmentos óseos y la principal razón la constituye una incapacidad de formar un puente vascular entre los fragmentos de la fractura desde donde se origina el callo óseo que permite cicatrizar. La aplicación de las Ondas de Choque logra estimular la neo-angiogénesis de la zona y se aprecia la aparición de callo óseo en el tiempo esperado normal, logrando así evitar cirugías de injerto óseo más osteosíntesis.

Fig. 1. Niña de 12 años que sufre fractura de ambos huesos del antebrazo y se trata con osteosíntesis intramedular habitual. No consolida el cubito, presenta dolor y pérdida parcial de la función. El tratamiento de la no consolidación es volver a operar colocando una placa y tornillos junto a injerto óseo y esperar la correcta consolidación. Esta niña fue tratada con Ondas de Choque y se logró una adecuada solución en 10 semanas, donde muestra consolidación y evita definitivamente la solución quirúrgica.

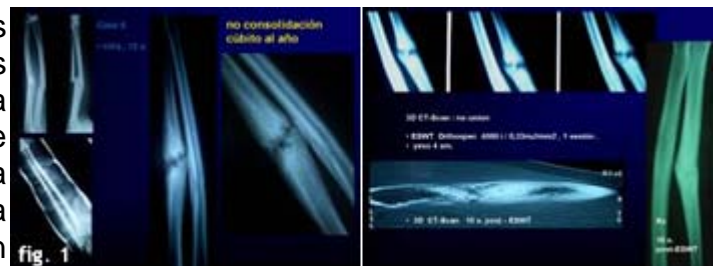

Fig. 2. Paciente mujer, 59 años, quien sufre caída en la calle 9 meses atrás. Fractura de húmero derecho que no consolida. Se trata con Ondas de Choque y en 8 semanas logra un callo adecuado; en 16 semanas la consolidación es completa y se concentra todo el tratamiento en mejorar los rangos de función. La decisión quirúrgica en ésta paciente conlleva riesgos, los que fueron evitados gracias a su respuesta biológica a las Ondas de Choque.



Las estadísticas internacionales y las nuestras indican que para los pacientes que son candidatos a ésta terapia se logran mejorías sobre el 75% de los casos.



The Journal of Bone & Joint Surgery, Volume 91, Issue 11

Antecedentes:

Los autores de varios estudios han recomendado La terapia de ondas de choque extracorpórea como una alternativa al tratamiento quirúrgico de la pseudoartrosis de huesos largos. Este estudio se realizó para comparar los resultados de la terapia de ondas de choque producidas por dos dispositivos diferentes a los de tratamiento quirúrgico en el tratamiento de pseudoartrosis de huesos largos.

Material y métodos:

Ciento veintiséis pacientes con pseudoartrosis de huesos largos fueron asignados aleatoriamente para recibir la terapia de ondas de choque (Grupos 1 y 2) o tratamiento quirúrgico (grupo 3). Los pacientes en los grupos de ondas de choque recibieron cuatro tratamientos con 4.000 impulsos de ondas de choque con una densidad de flujo de energía de 0,40 mJ/mm² (Grupo 1) o 0,70 mJ/mm² (Grupo 2). Los pacientes en los tres grupos tenían características demográficas similares, la duración de la falta de unión, y la duración del seguimiento. Los resultados radiográficos (el resultado primario) y los resultados clínicos (los resultados secundarios) se determinaron antes y tres, seis, doce y veinticuatro meses después del tratamiento.

Resultados:

Los hallazgos radiológicos no fueron diferentes entre los tres grupos de pacientes. A los seis meses, el 70% de la pseudoartrosis en el grupo 1, el 71% de la pseudoartrosis en el grupo 2, y el 73% de la pseudoartrosis en el grupo 3 se había curado. Tres y seis meses después del tratamiento, los resultados clínicos en los dos grupos de ondas de choque fueron significativamente mejores que aquellos en el grupo quirúrgico ($p < 0,001$). Sin embargo, tanto en doce y veinticuatro meses después del tratamiento, no hubo diferencias entre los tres grupos, con la excepción de la puntuación DASH, que difieren significativamente entre los grupos 1 y 3 ($p = 0,038$) y entre los grupos 2 y 3 ($p = 0,021$) a los doce meses.

Conclusiones:

El tratamiento de ondas de choque extracorpóreas es tan eficaz como la cirugía en la unión de estimular la pseudoartrosis hipertrófica de los huesos largos y mejores rendimientos a corto plazo en los resultados clínicos.